

ДИНАМИКА РЕНТГЕНОЛОГИЧЕСКИХ ИЗМЕНЕНИЙ ПАРЕНХИМЫ ЛЕГКИХ ПРИ ПНЕВМОНИЯХ, ВЫЗВАННЫХ ВИРУСОМ SARS-COV-2

М. М. ХАФИЗОВ¹, Д. Э. БАЙКОВ², Л. Р. АХМАДЕЕВА³

¹ munavis.khafizov@gmail.com

ФГБОУ ВО «Башкирский государственный медицинский университет» Минздрава России

Аннотация. В статье рассматриваются рентгенологические особенности пневмонии, вызванной вирусом SARS-CoV-2 по данным компьютерной томографии высокого разрешения.

Ключевые слова: пневмония, вызванная коронавирусом SARS-CoV-2 коронавирусная инфекция; компьютерная томография.

ВВЕДЕНИЕ

Коронавирусная болезнь 2019 (COVID-19) – это инфекционное заболевание, вызываемое коронавирусом SARS-CoV-2. Первые случаи заболевания COVID-19 среди людей были впервые зарегистрированы в декабре 2019 года в Ухане, Китай. Заболевание быстро распространилось по всему миру и 12 марта 2020 года было объявлено Всемирной организацией здравоохранения (ВОЗ) пандемией. [1].

Клинические проявления у пациентов, инфицированных COVID-19, похожи на грипп, но в отличие от обычных респираторных вирусных инфекций, SARS-CoV-2 характеризуется быстрым прогрессированием заболевания и часто вызывает пневмонию [1, 2, 3]. Инкубационный период составляет 2-14 суток. К наиболее характерным клиническим симптомам относятся повышение температуры тела, кашель (сухой или с небольшим количеством мокроты), одышка, миалгия, утомляемость, ощущение заложенности в грудной клетке. Основным инструментом обнаружения вируса SARS-CoV-2 является метод полимеразной цепной реакции в реальном времени и компьютерная томография высокого разрешения [4].

РЕЗУЛЬТАТЫ И ОБСУЖДЕНИЕ

По результатам анализа компьютерных томограмм высокого разрешения 220 пациентов с положительными результатами ПЦР, подтверждающими наличие нового коронавируса SARS-CoV-2, у 97-100% визуализировались зоны пониженной пневматизации по типу «матового стекла», независимо от длительности заболевания (рис. 1).

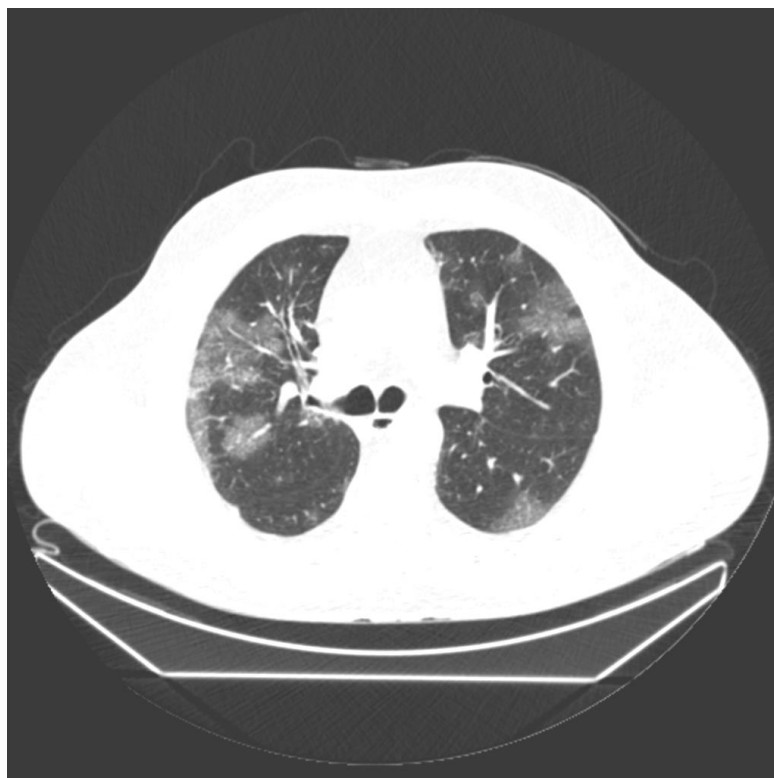

Рис. 1. Двусторонние интерстициальные изменения по типу «матового стекла»

Легочная консолидация встречается в 14–53% случаев и приобретает более обширный характер по мере прогрессирования заболевания через 10–12 дней после начала клинических проявлений (рис.2, 3).

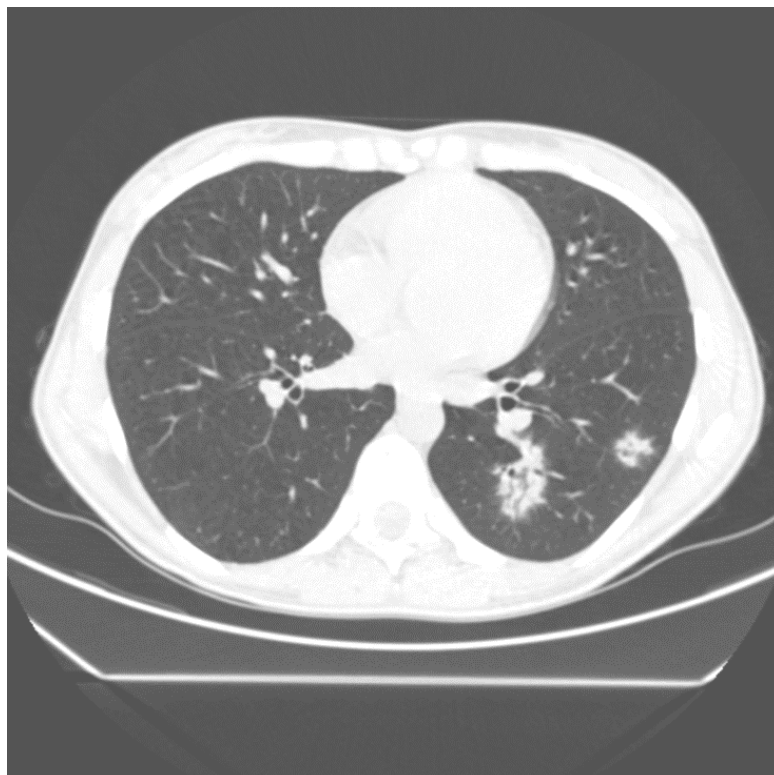


Рис. 2. Единичные очаги консолидации в левом легком

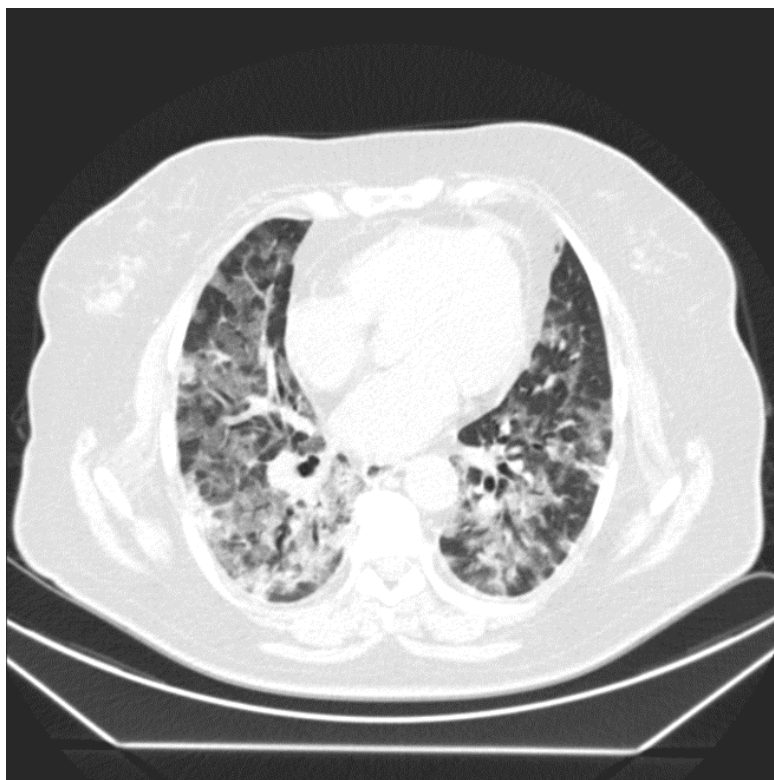

Рис. 3. Массивные зоны пониженной пневматизации по типу «матового стекла» с участками консолидации

Двусторонний характер поражения наблюдается в 57-97% случаев. У 61-86% обследованных пациентов изменения носили распространенный характер, субплевральная локализация наблюдалась у 27-41%. Распространенность утолщения междолькового интерстиция по типу «булыжной мостовой» у пациентов с COVID-19 колеблется от 0 до 14% (рис. 4).

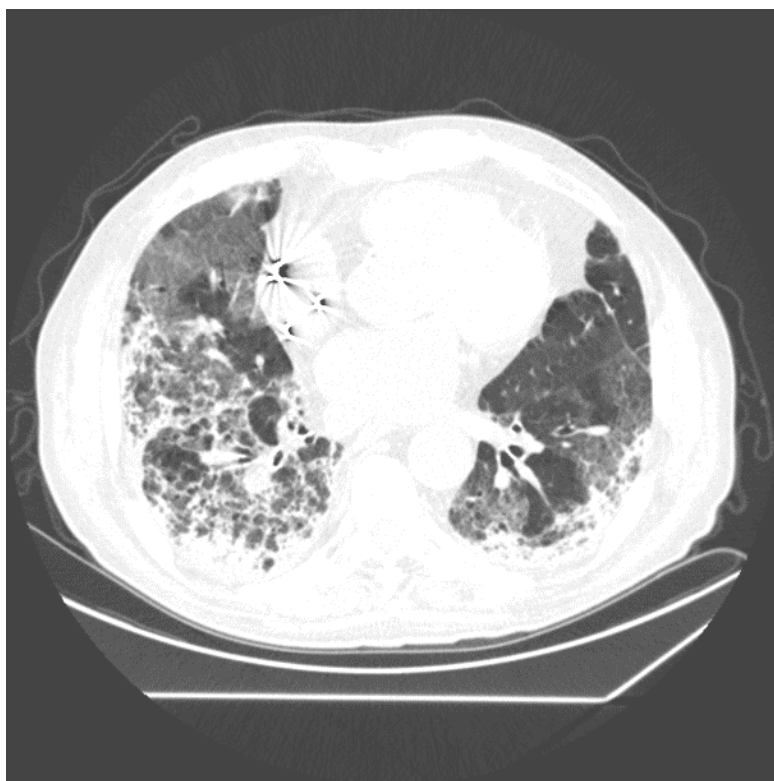


Рис. 4. Выраженные двусторонние ретикулярные изменения по типу «булыжной мостовой»

ЗАКЛЮЧЕНИЕ

На основании полученных данных можно сделать вывод, что на ранних стадиях заболевания наиболее частыми проявлениями являются расширение сосудистых структур, предположительно связанное с сосудоуспокоительным эффектом воспалительных цитокинов, наличие альвеолярного экссудата и интерстициальный отек. По мере прогрессирования заболевания отмечается увеличение размеров очагов и повышение их плотности, что приводит к образованию смешанного рисунка «матового стекла», включающего в себя консолидацию. Это связано с экссудацией в альвеолярное пространство и интерстиций легкого [5]. В стадию проникновения фиброзного экссудата в альвеолы на КТ-томограммах визуализируются обширные участки консолидации с воздушной бронхограммой. Увеличение внутригрудных лимфатических узлов считается атипичным явлением, которое встречается редко и проявляется как симптом поздней стадии или осложнения (например, вторичная инфекция). На завершающем этапе происходит постепенное рассасывание уплотненной паренхимы легких и зон «матового стекла» с формированием остаточного фиброза.

СПИСОК ЛИТЕРАТУРЫ

1. Zhu N, Zhang D, Wang W, et al. A novel coronavirus from patients with pneumonia in China, 2019. *N Engl J Med* 2020;382(8):727–733.
2. Singhal T. A review of coronavirus disease-2019 (COVID-19). *Indian J. Pediatr.* 2020; 87 (4): 281–286. Epub 2020 Mar 13. PMID: 32166607; PMCID: PMC7090728.
3. American College of Cardiology. ACC Clinical Bulletin COVID-19 Clinical Guidance For the CV Care Team March 22, 2020.
4. Karmazanovsky G.G., Zamyatina K.A., Stashkiv V.I., Shantarevich M.Yu., Kondratyev E.V., Semenov F.M., Kuznetsova S.Yu., Kozlova A.V., Plotnikov G.P., Popov V.A., Chupin A.V., Gritskovich A.A., Chililov A.M., Pechetov A.A., Kurochkina A.I., Khokhlov V.A., Kalinin D.V. CT diagnostics and monitoring of the course of viral pneumonia caused by the SARS-CoV-2 virus during the work of the "COVID-19 Hospital", based on the Federal Specialized Medical Scientific Center. *Medical Visualization.* 2020;24(2):11-36.
5. British Society of Rheumatology. Covid-19 (Coronavirus) - update for members. March 2020

ОБ АВТОРАХ

ХАФИЗОВ Мунавис Мунависович, аспирант кафедры общей хирургии с курсами трансплантологии и лучевой диагностики ИДПО ФГБОУ ВО БГМУ Минздрава России.

БАЙКОВ Денис Энверович, д.м.н., профессор кафедры общей хирургии с курсами трансплантологии и лучевой диагностики ИДПО ФГБОУ ВО БГМУ Минздрава России.

АХМАДЕЕВА Лейла Ринатовна, д.м.н., профессор кафедры неврологии ФГБОУ ВО БГМУ Минздрава России.

METADATA

Title: Dynamics of radiological changes in the lung parenchyma in pneumonia caused by the SARS-COV-2 virus.

Authors: M. M. Khafizov ¹, D. E. Baikov ², L. R. Akhmadeeva ³

Affiliation: Federal State Budgetary Educational Institution of Higher Education Bashkir State Medical University of the Ministry of Health of the Russian Federation, Russia.

Email: ¹ munavis.khafizov@gmail.com

Language: Russian.

Source: *Molodezhnyj Vestnik UGATU* (scientific journal of Ufa State Aviation Technical University), no. 1 (26), pp. 100-103, 2022. ISSN 2225-9309 (Print).

Abstract. The article discusses the radiological features of pneumonia caused by the SARS-CoV-2 virus according to high-resolution computed tomography.

Key words: computed tomography; coronavirus infection; pneumonia caused by the SARS-CoV-2.

About authors:

ХАФИЗОВ, Мунавис Мунависович, postgraduate student of the Department of General Surgery with courses of Transplantology and Radiation Diagnostics of the IFPE Federal State Budgetary Educational Institution of Higher Education Bashkir State Medical University of the Ministry of Health of the Russian Federation.

БАЙКОВ, Денис Энверович, PhD in Medicine, professor of the Department of General Surgery with courses of Transplantology and Radiation Diagnostics of the IFPE, Federal State Budgetary Educational Institution of Higher Education Bashkir State Medical University of the Ministry of Health of the Russian Federation.

АХМАДЕЕВА, Лейла Ринатовна, PhD in Medicine, professor of the Department of Neurology, Federal State Budgetary Educational Institution of Higher Education Bashkir State Medical University of the Ministry of Health of the Russian Federation.